

# Cirugía artroscópica en la inestabilidad anterior traumática de hombro (tubs). Nuestra experiencia en 30 pacientes

## *Arthroscopic surgery for anterior traumatic shoulder instability. Our experience in 30 patients*

Grande Gutiérrez, P.J.<sup>1</sup>  
Prieto Álvarez, A.<sup>1</sup>  
Maldonado Yanza, R.<sup>1</sup>  
Cavaliere Lemus, E.D.<sup>1</sup>  
Marín García, D.<sup>1</sup>  
Román Bencano, B.<sup>1</sup>

<sup>1</sup>Hospital Infanta Elena. Huelva

[pabgrande@hotmail.com](mailto:pabgrande@hotmail.com)

Rev. S. And. Traum. y Ort., 2016; 33 (1/4): 47-52

Recepción: 01/12/2015. Aceptación: 12/12/2015

### Resumen

**Introducción:** la inestabilidad glenohumeral habitualmente requiere cirugía cuando existe un antecedente traumático previo. Aunque en algunos casos se aboga por un tratamiento conservador, la mayoría de los pacientes precisan de estabilización quirúrgica.

**Objetivos:** presentar nuestra experiencia en la reparación artroscópica en pacientes con luxación recidivante de hombro con componente traumático previo, con especial valoración de factores potencialmente implicados en los casos de reluxación tras la reparación.

**Métodos:** se evaluaron de forma retrospectiva 30 pacientes intervenidos de inestabilidad glenohumeral en los últimos 5 años mediante técnica de Bankart artroscópica, con más de 12 meses de

### Abstract

**Introduction:** The glenohumeral instability usually requires surgery when there is a previous history of trauma. Although in some cases it advocates a conservative treatment, most patients require surgical stabilization.

**Objectives:** to present our experience in arthroscopic repair in patients with recurrent shoulder dislocation prior traumatic component, with special consideration of factors potentially involved in cases of redislocation after repair.

**Methods:** We retrospectively evaluated 30 patients undergoing glenohumeral instability over the past 5 years through arthroscopic Bankart technique, with more than 12 months of follow-up after surgery. Patients were evaluated after sur-

seguimiento posterior a la cirugía. Los pacientes fueron evaluados tras la cirugía mediante escala de ROWE. Se analizaron principalmente el ISIS preoperatorio, el tipo de lesión previa, el número de recidivas, la funcionabilidad y el grado de satisfacción del paciente.

Resultados: de los 30 pacientes valorados, la gran mayoría presentaba inestabilidad predominantemente unidireccional, 7 pacientes con lesión de SLAP asociada. De nuestros pacientes, 2 de ellos requirieron nueva cirugía por dolor o inestabilidad. El número de relajaciones fue dos.

Conclusiones: la cirugía artroscópica resuelve gran parte de las inestabilidades unidireccionales y de sus lesiones asociadas con buenos resultados y baja tasa de relajaciones y satisfacción alta de los pacientes tanto por el confort postoperatorio como por la función final. Es clave la selección adecuada de los pacientes y la reparación depurada de todas las lesiones.

**Palabras claves: hombro, artroscopia, inestabilidad**

## Introducción

La luxación de hombro es la más frecuente del organismo, suponiendo casi el 50% de todas. Esta cifra está determinada por el amplio arco de movimiento y la biomecánica que posee la articulación glenohumeral. Es más frecuente en pacientes jóvenes y la incidencia esta aumentada en pacientes que practican deporte a nivel competitivo y más aún cuando se trata de deportes de contacto. La tasa de recidivas es alta en pacientes menores de 20 años, llegando al 90-95% en algunas series.<sup>(1,2)</sup>

La inestabilidad producida en los casos de luxación recidivante anterior por antecedente traumático clasificadas mediante la clasificación de Madsen se conocen como TUBS, son unidireccionales y las lesiones anatómicas que constituyen el sustrato anatomopatológico del hombro en esta patología son la avulsión de los ligamentos glenohumeral inferior y medio con el labrum glenoideo (lesión de Bankart) y la distensión plástica de la cápsula.<sup>(1,2)</sup>

Aunque en ciertas ocasiones se puede abogar por un tratamiento conservador y rehabilitador, en la mayoría de los casos se requiere de una estabilización quirúrgica. A pesar de que los abordajes quirúrgicos del hombro han evolucionado mucho en los últimos años, siguen siendo traumáticos, por lo

que el dolor, la morbilidad perioperatoria y la limitación de la movilidad articular son frecuentes, así como la cicatriz inestética. La técnica de Bankart ha sido ampliamente utilizada, dando unos resultados satisfactorios de más del 90% de casos. Aunque la tasa de relajaciones comunicada ha sido muy baja (2%-3%), existe una relación significativa entre la restricción de la rotación externa y el desarrollo posterior de artrosis glenohumeral así como las complicaciones de la cirugía abierta. Las actuales técnicas artroscópicas con anclajes consiguen unos resultados excelentes disminuyendo el número de complicaciones. Han probado una gran eficiencia en la reparación de la lesión de Bankart, así como de las lesiones asociadas.<sup>(1,2)</sup>

El propósito de esta presentación es evaluar los resultados a medio plazo de la reparación mediante técnica de Bankart artroscópica en la inestabilidad anterior de hombro, en un grupo seleccionado de pacientes.

El propósito de esta presentación es evaluar los resultados a medio plazo de la reparación mediante técnica de Bankart artroscópica en la inestabilidad anterior de hombro, en un grupo seleccionado de pacientes.

**Keywords: shoulder, arthroscopy, instability.**

El propósito de esta presentación es evaluar los resultados a medio plazo de la reparación mediante técnica de Bankart artroscópica en la inestabilidad anterior de hombro, en un grupo seleccionado de pacientes.

El propósito de esta presentación es evaluar los resultados a medio plazo de la reparación mediante técnica de Bankart artroscópica en la inestabilidad anterior de hombro, en un grupo seleccionado de pacientes.

## Material y métodos

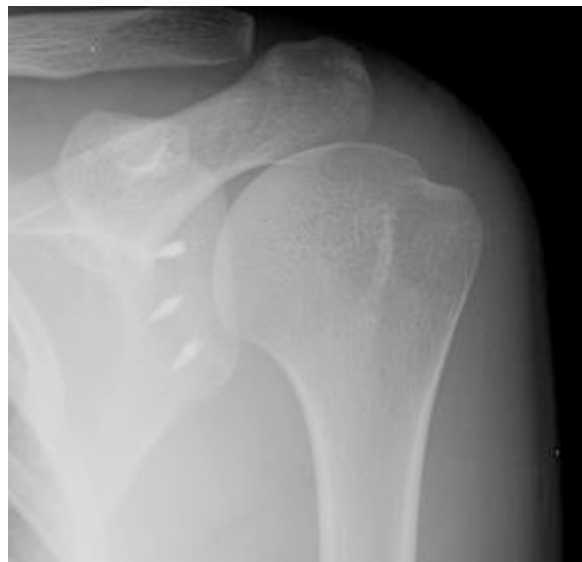Treinta inestabilidades de hombro fueron seleccionadas en forma retrospectiva con reparación artroscópica de estabilización glenohumeral realizadas entre 2009-2012, con más de 12 meses de evo-

lución tras la cirugía. Del grupo elegido, el 76,67% eran hombres. La edad promedio en el momento de la cirugía fue de 25,37 años (14-42). De estos 30 pacientes, 23 pudieron ser entrevistados y reportamos los resultados obtenidos de la escala de ROWE.

82,6% participaban en deportes de contacto o en deportes de lanzamiento y el resto no realizaban actividades deportivas.

Los criterios de inclusión fueron inestabilidad traumática anterior. Los pacientes con laxitud capsular multidireccional fueron excluidos de este grupo.

Todos los hombros fueron operados siguiendo la misma técnica quirúrgica. El procedimiento se llevó a cabo en posición de silla de playa a 70° (sentada). Se realizaron portales artroscópicos habituales. Considerando los hallazgos artroscópicos, se realizó un desbridamiento amplio del labio anterior del cuello glenoideo, colocando los anclajes, principalmente tres (fig. 1), sobre el cartílago articular en la mayoría de los casos y reparación artroscópica del Bankart anterior. Se encontraron 1 Bankart óseo y 6 lesiones de labrum posterior, 7 lesiones de SLAP asociadas: 5 (II) y 2 (IV) y fueron fijadas con anclajes. Se encontró lesión de Hill-Sachs enganchado en 1 de ellos que fue reparado mediante técnica de Remplissage.



**Fig. 1:** Control radiográfico de reparación artroscópica del Bankart anterior.

## Resultados

Los pacientes fueron analizados mediante escala de ISIS previo a la cirugía para valoración del riesgo de reluxación posterior a la reparación, de los cuales 3 de ellos presentaban un índice de severidad > de

6 puntos. De estos 3 pacientes con ISIS alto, uno de ellos sufrió un nuevo episodio de luxación. De los 27 pacientes con bajo riesgo, solamente uno sufrió una recidiva. (fig. 2).

	<i>Si Recidiva</i>	<i>No Recidiva</i>	<b>Total</b>
ISIS alto	1	2	3
ISIS bajo	1	26	27
<b>Total</b>	2	28	30

Estadístico exacto de Fisher	,193	,193
------------------------------	------	------

**Fig. 2:** Relación entre el valor del ISIS y la recidiva de luxación en pacientes intervenidos. Estudio estadístico mediante Test exacto de Fisher.

La relación entre el ISIS y el número de recidivas no fue significativo en nuestra muestra ( $p=0,193$ ), en probable relación con el bajo número de pacientes con ISIS alto, que nos hace pensar una

buen selección a la hora de la indicación quirúrgica. Aunque en nuestro estudio podemos decir que existe un riesgo 13 veces mayor de recidiva en caso de tener un ISIS alto. (fig. 3).

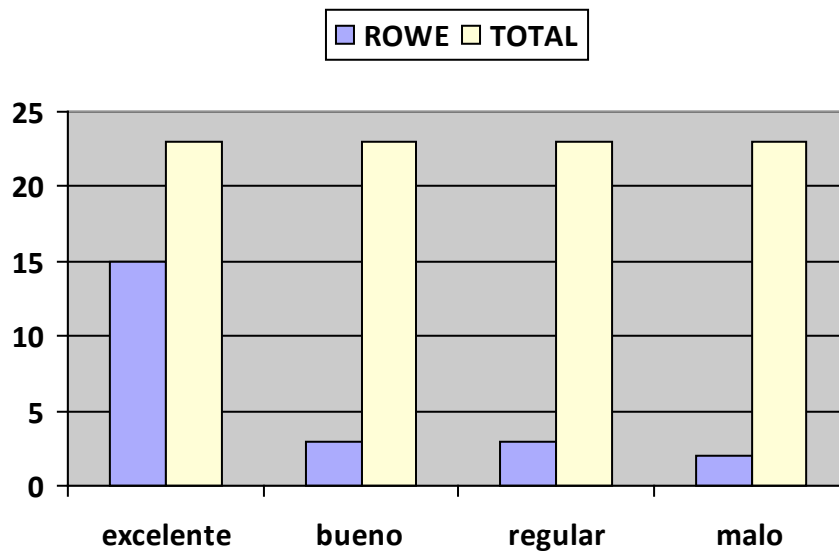
	<i>ISIS ALTO</i>	<i>ISIS BAJO</i>
Razón de las ventajas para ISIS	13,000	,572 295,206

*Fig. 3: Gráfica que muestra la probabilidad trece veces mayor de relajación en pacientes con ISIS alto.*

Los pacientes fueron evaluados posteriormente a la cirugía mediante la Escala de ROWE modificada. De los 23 pacientes entrevistados 22 estuvieron satisfechos con la intervención, a pesar de dolor, relajaciones, ... Solamente uno no satisfecho, aunque refiere problemas con las citas de seguimiento, rehabilitación... 15 fueron clasificados con un resultado excelente y 3 con bueno, obteniendo un porcentaje

global de 78,26%. Dos pacientes fueron clasificados con un resultado malo. (fig. 4).

De la muestra completa dos casos requirieron nueva intervención por dolor o inestabilidad. De todos los operados presentamos dos casos de relajación. No se observaron complicaciones posoperatorias de consideración.



*Fig. 4: Resultados globales de escala de ROWE modificada.*

## Discusión

Los resultados tanto clínicos como funcionales que se obtuvieron han sido satisfactorios coincidiendo con los descritos en la literatura.<sup>(1-4)</sup> No se encontraron diferencias en cuanto al porcentaje de complicaciones.

Las inestabilidades en los casos de luxación recidivante se producen principalmente en pacientes jóvenes y está aumentada cuando se practica deportes de contacto o de lanzamiento.<sup>(1,2)</sup> En nuestro grupo un 82,6% de los pacientes practicaban algún tipo de estos deportes.

Artículos recientes comparan las técnicas artroscópicas modernas con los procedimientos quirúrgicos abiertos y el porcentaje de recurrencia son similares.<sup>(5,6)</sup> Las ventajas de la cirugía artroscópica son que permite una valoración global de la articulación glenohumeral y de las lesiones asociadas y que la agresión quirúrgica es menor.<sup>(5,6)</sup> Los índices de recidiva mediante técnica artroscópica pueden variar según los autores y la técnica utilizada en cada caso. Barber e Ide comunicaron un índice de recurrencia del 11 por ciento en pacientes que practicaban deportes de contacto, intervenidos mediante técnica artroscópica.<sup>(7,8)</sup> En nuestro estudio se presentaron 2 casos de reluxación, con un porcentaje cercano al 7,5% de todos los pacientes.

Es importante tener en cuenta que series estudiadas, sobre todo abiertas consiguen buena tasa de no luxación a expensas de una limitación en el rango de movimiento. La rotación externa es la que más se ve afectada y la que puede favorecer a posteriori aparición de trastornos degenerativos.<sup>(1-4)</sup> Es

importante una minuciosa elección de los pacientes mediante escala de riesgo Inestability Severity Index Score (ISIS) y la valoración de la pérdida ósea, la edad y la actividad previa.<sup>(9,10)</sup> En nuestro estudio la relación entre el ISIS y el índice de recidiva fue estadísticamente no significativo ( $p=0,193$ ), en probable relación con la adecuada selección de los paciente y el bajo número de pacientes con ISIS alto; aun así el riesgo de reluxación en pacientes con ISIS alto es 13 veces mayor en nuestra muestra.

Las técnicas artroscópicas poseen las ventajas de una reparación más anatómica, menor dolor y morbilidad, mayor rango de movilidad y la posibilidad de ser realizadas en forma ambulatoria. Sus desventajas son su larga curva de aprendizaje y la capacidad técnica requerida para el procedimiento.<sup>(1-4)</sup> En nuestra serie no encontramos complicaciones postquirúrgicas a corto plazo.

Con una correcta selección de los pacientes, una técnica quirúrgica depurada con reparación de todas las lesiones y un protocolo de rehabilitación conservador podemos obtener excelentes resultados. Gartsman y cols. obtuvieron un 92% de éxito con técnica artroscópica.<sup>(11)</sup> De los 23 pacientes entrevistados en nuestro grupo, 22 estuvieron satisfechos con la intervención. Obtuvimos resultados excelentes y buenos valorados mediante escala de ROWE modificada en más del 78%.

La cirugía artroscópica así resuelve gran parte de las inestabilidades unidireccionales. Por lo que nos parece innecesario recurrir a técnicas más agresivas como el Latarjet que podrían reservarse para los fracasos de dichas reparaciones, los pacientes con ISIS altos o déficit óseo relevante.

### Conflicto de intereses:

*Los autores declaran que no existe ningún conflicto de interés relacionado directa o indirectamente con el contenido del artículo.*

## Bibliografía

1. Grumet RC1, Bach BR Jr, Provencher MT. Arthroscopy. Arthroscopic stabilization for first-time versus recurrent shoulder instability. 2010 Feb;26(2):239-48. <http://www.ncbi.nlm.nih.gov/pubmed/20141987>
2. Cole BJ1, Warner JJ. Arthroscopic versus open Bankart repair for traumatic anterior shoulder instability. Clin Sports Med. 2000 Jan;19(1):19-48. <http://www.ncbi.nlm.nih.gov/pubmed/10652663>
3. Bessi re C1, Trojani C, Carles M, Mehta SS, Boileau P. The open Latarjet procedure is more reliable in terms of shoulder stability than arthroscopic bankart repair. Clin Orthop Relat Res. 2014 Aug;472(8):2345-51. doi: 10.1007/s11999-014-3550-9. <http://www.ncbi.nlm.nih.gov/pubmed/24615422>
4. Zarezade A1, Dehghani M1, Rozati AR2, Banadaki HS3, Shekarchizade N4. Comparison of Bristow procedure and Bankart arthroscopic method as the treatment of recurrent shoulder instability. Adv Biomed Res. 2014 Dec 12;3:256. doi: 10.4103/2277-9175.146926. eCollection 2014. <http://www.ncbi.nlm.nih.gov/pubmed/25590034>
5. Bottoni CR, Smith EL, Berkowitz MJ, Towle RB, Moore JH. Arthroscopic versus open shoulder stabilization for recurrent anterior instability: A prospective randomized clinical trial. Am J Sports Med 2006;34:1730-1737. <http://www.ncbi.nlm.nih.gov/pubmed/16735589>
6. Cole BJ, L'Insalata J, Irrgang J, Warner JJ. Comparison of arthroscopic and open anterior shoulder stabilization. A two to six year follow-up study. J Bone Joint Surg Am 2000;82:1108-1114. <http://www.ncbi.nlm.nih.gov/pubmed/10954100>
7. Barber FA, Ryu RK, Tauro JC. Should first time anterior shoulder dislocations be surgically stabilized? Arthroscopy. 2003 Mar;19(3):305-9. <http://www.ncbi.nlm.nih.gov/pubmed/12627156>
8. Ide J, Maeda S, Takagi K. Arthroscopic Bankart repair using suture anchors in athletes: patient selection and postoperative sports activity. Am J Sports Med. 2004 Dec;32(8):1899-905. <http://www.ncbi.nlm.nih.gov/pubmed/15572319>
9. Bouliane M1, Saliken D1, Beaupre LA2, Silveira A3, Saraswat MK3, Sheps DM1. Evaluation of the Instability Severity Index Score and the Western Ontario Shoulder Instability Index as predictors of failure following arthroscopic Bankart repair. Bone Joint J. 2014 Dec;96-B(12):1688-92. <http://www.ncbi.nlm.nih.gov/pubmed/25452374>
10. Boughebre O1, Maqdes A, Moraiti C, Dib C, Lecl re FM, Valenti P. Results of 45 arthroscopic Bankart procedures: Does the ISIS remain a reliable prognostic assessment after 5 years?. Eur J Orthop Surg Traumatol. 2014 Dec 6. <http://www.ncbi.nlm.nih.gov/pubmed/25480327>
11. Gartsman GM, Roddey TS, Hammerman SM. Arthroscopic treatment of anterior-inferior glenohumeral instability. Two to five-year follow-up. J Bone Joint Surg Am. 2000 Jul;82-A(7):991-1003. <http://www.ncbi.nlm.nih.gov/pubmed/10901314>